

doi: 10.17116/repro201622211-115

## Субарахноидальные кровоизлияния вследствие разрывов внутричерепных аневризм во время беременности

К.м.н., доц. Р.Р. АРУСТАМЯН<sup>1</sup>, акад. РАН, д.м.н., проф. Л.В. АДАМЯН<sup>1</sup>, д.м.н., проф. Е.М. ШИФМАН<sup>2</sup>, д.м.н., проф. Е.Е. ТЮЛЬКИНА<sup>3</sup>, д.м.н., проф. А.С. САРИБЕКЯН<sup>3</sup>, д.м.н., проф. Е.С. ЛЯШКО<sup>1</sup>, К.м.н., ст.н.с. С.Р. АРУСТАМЯН<sup>4</sup>

<sup>1</sup>ГБОУ ВПО «Московский государственный медико-стоматологический университет им. А.И. Евдокимова» (ректор — проф. О.О. Янушевич) Минздрава России, Москва, Россия, 127473; <sup>2</sup>ГБУЗ МО «Московский областной научно-исследовательский клинический институт им. М.Ф. Владимирского» (дир. — проф. Ф.Н. Палеев), Москва, Россия, 129110; <sup>3</sup>ГКБ №15 им. О.М. Филатова (гл. врач — проф. Е.Е. Тюлькина), Москва, Россия, 111539; <sup>4</sup>ФГАУ «Научно-исследовательский институт нейрохирургии им. акад. Н.Н. Бурденко (дир. — акад. РАН А.А. Потапов) Минздрава России, Москва, Россия, 125047

**Цель исследования** — изучить влияние беременности на частоту разрывов артериальных аневризм головного мозга. Оценить материнские и перинатальные исходы при этом осложнении. Определить тактику ведения беременных с разорвавшимися интракраниальными аневризмами.

**Материал и методы.** Обследованы 7 женщин с субарахноидальным кровоизлиянием в результате разрыва артериальной аневризмы головного мозга во время беременности и в послеродовом периоде, находившихся на стационарном лечении в ГКБ №15. Для верификации диагноза были применены магнитно-резонансная томография с ангиографией, мультиспиральная компьютерная томография, ангиография, клинико-лабораторные методы диагностики.

**Выводы.** Тактика лечения беременных с субарахноидальным кровоизлиянием в результате разрыва интракраниальных аневризм подбирается индивидуально в зависимости от акушерской и нейрохирургической ситуации. Нейрохирургическое лечение возможно на фоне пролонгирующей беременности. Физиологически протекающая беременность не влияет на частоту разрывов интракраниальных аневризм.

*Ключевые слова:* преэклампсия, субарахноидальное кровоизлияние, интракраниальная аневризма, клипирование, окклюзия микроциркуляции.

## Aneurysmal subarachnoid hemorrhage during pregnancy and postpartum

R.R. ARUSTAMYAN<sup>1</sup>, L.V. ADAMYAN<sup>1</sup>, E.M. SHIFMAN<sup>2</sup>, E.E. TYUL'KINA<sup>3</sup>, A.S. SARIBEKYAN<sup>3</sup>, E.S. LYASHKO<sup>1</sup>, S.R. ARUSTAMYAN<sup>4</sup>

<sup>1</sup>Moscow State University of Medicine and Dentistry named after A.I. Evdokimov, Moscow, Russia, 127473; <sup>2</sup>The State Budgetary Healthcare Institution of Moscow Area Moscovs regional research clinical institute n.a. M.F. Vladimirov, Moscow, Russia, 129110; <sup>3</sup>City Clinical Hospital №15 named after O.M. Filatov, Moscow, Russia, 111539; <sup>4</sup>The Scientific Research Neurosurgery Institute after N.N. Burdenko, Moscow, Russia, 125047

**Objective.** To study the influence of pregnancy on aneurysmal subarachnoid hemorrhage, to assess the maternal and perinatal outcomes, to define the management of pregnant women with aneurysmal subarachnoid hemorrhage.

**Material and methods.** 7 women with aneurysmal subarachnoid hemorrhage during pregnancy and the postpartum were studied. Magnetic resonance angiography, multislice computed tomography, digital subtraction angiography, clinical and laboratory diagnostic techniques were used.

**Conclusion.** The treatment of pregnant with aneurysmal subarachnoid hemorrhage is selected individually depending on obstetric and neurosurgical situation. Neurosurgical treatment of ruptured intracranial aneurysms in pregnant is possible. Physiological pregnancy has no effect on the incidence of intracranial aneurysm ruptures.

*Keywords:* preeclampsia, subarachnoid hemorrhage, intracranial aneurysm clipping, coiling.

Внутричерепное кровоизлияние является одной из ведущих причин смерти во время беременности. К примеру, в США эта патология составляет от 5 до 12% всех материнских смертей во время беременности [1, 2]. Субарахноидальные кровоизлияние (САК)

является третьей по значимости причиной материнской смертности во время беременности в США [3].

Материнская смертность вследствие разрыва внутричерепной аневризмы варьирует от 13 до 35% [4]. Поскольку разрыв внутричерепной аневризмы

во время беременности — редкое осложнение, а клинические проявления очень напоминают таковые при тяжелой преэклампсии/эклампсии, возникают проблемы с дифференциальным диагнозом, тактикой ведения беременности/родоразрешения, что может привести к тяжелым последствиям и для матери, и для плода. Мы приводим данные литературы и собственный опыт лечения беременных и рожениц с разрывом внутричерепных аневризм.

### Эпидемиология

Частота САК во время беременности составляет 5,8 на 100 000 родов [5]. Этиология САК во время беременности различна. Считается, что эта патология встречается от 3 до 10 случаев на 100 000 беременностей [4, 6, 7].

Беременность не сопровождается увеличением частоты кровоизлияния в результате разрыва аневризмы [8, 9]. При этом частота САК вследствие разрыва аневризмы нарастает с увеличением срока беременности: более 50% разрывов внутричерепных аневризм происходит в III триместре беременности [10].

По данным литературы [11], увеличение частоты разрывов внутричерепных аневризм в III триместре и в послеродовом периоде связано с изменениями гемодинамики. Так, к концу II триместра на 60% возрастает сердечный выброс. К сроку родов прогрессивно увеличиваются и достигают максимальных значений объем циркулирующей крови и артериальное давление. По данным других авторов [12], увеличенное содержание гормонов, таких как эстроген, прогестерон, человеческий хорионический гонадотропин и релаксин, может повысить предрасположенность к формированию внутричерепной аневризмы, привести к ее увеличению и разрыву. Наиболее часто артериальные аневризмы у женщин локализируются в бассейне внутренней сонной артерии [13].

### Тактика лечения внутричерепной аневризмы во время беременности

Диагностика и лечение беременных с разорвавшимися интракраниальными аневризмами должны осуществляться так же, как у небеременных, включая хирургическое лечение с целью предупреждения повторного кровоизлияния и ишемических осложнений вследствие вазоспазма. По данным литературы [1, 10], материнская смертность в группе оперированных женщин составляет 11%, а в группе без хирургического лечения цереброваскулярной патологии — 63%; смерть плода — 5 и 27% соответственно.

В настоящее время в нейрохирургической практике применяются различные методы лечения интракраниальных аневризм. При выборе метода и времени нейрохирургического лечения необходимо

учесть все возможные осложнения и риски как для матери, так и для плода.

При микрохирургическом клипировании разорвавшейся внутричерепной аневризмы необходимы низкое артериальное давление и индуцированная гипервентиляция для контроля внутричерепного давления [14]. Однако эти специфические условия могут причинить вред плоду.

Многие авторы [15—20] приводят данные успешного эндоваскулярного лечения разорвавшихся интракраниальных аневризм во время беременности. При выборе эндоваскулярного метода лечения у беременных необходимо наличие условий для экстренного родоразрешения в случае развития различных акушерских ситуаций.

При эндоваскулярном лечении во время беременности существует проблема воздействия радиационного излучения на плод. Оценка риска воздействия излучения на плод во время окклюзии спиралью проводилась на основании симуляционных исследований [21]. Предполагаемая длительность процедуры варьирует от 0—30 с (для паховой области) до 15—45 мин (для головы). Получаемая доза для плода составляет от 0,17 до 2,8 мГр, что намного ниже риска наследственных заболеваний или естественного кумулятивного риска развития фатального рака детского возраста к 15 годам [22]. Йодсодержащие контрасты, используемые для ангиографии, также обладают низкой степенью риска для матери и плода при условии, если жидкостный баланс матери поддерживается на уровне, способном воспрепятствовать развитию дегидратации плода [6].

Окклюзия со стент-ассистенцией или применение потоконаправляющих стентов возможны только после родоразрешения, так как при этом требуется проведение длительной двойной дезагрегантной терапии (за несколько дней до операции и в течение 6 мес в послеоперационном периоде).

В **таблице** приведены собственные результаты лечения беременных и рожениц с разрывом интракраниальных аневризм.

Наиболее частой (57%) локализацией интракраниальных аневризм явился бассейн внутренней сонной артерии. В 2 случаях хирургическое лечение аневризмы проводилось на фоне развивающейся беременности: в наблюдении №1 (степень тяжести САК по шкале Ханта—Хесса Н—Н I—II степень) в сроки 7—38 нед и в наблюдении №5 (Н—Н III степень) в сроки 19—26 нед. В наблюдении №5 после окклюзии микроспиралью (**рис. 1**) послеоперационный период осложнился ишемическим инсультом (10-е сутки после САК) с переходом на длительную искусственную вентиляцию легких. Пролонгирование беременности удалось до 26 нед. По поводу сепсиса пациентка была экстренно родоразрешена. В одном случае (наблюдение №2, Н—Н III степень) клипирование было произведено после малого кеса-

## Разрывы интракраниальных аневризм у беременных и рожениц

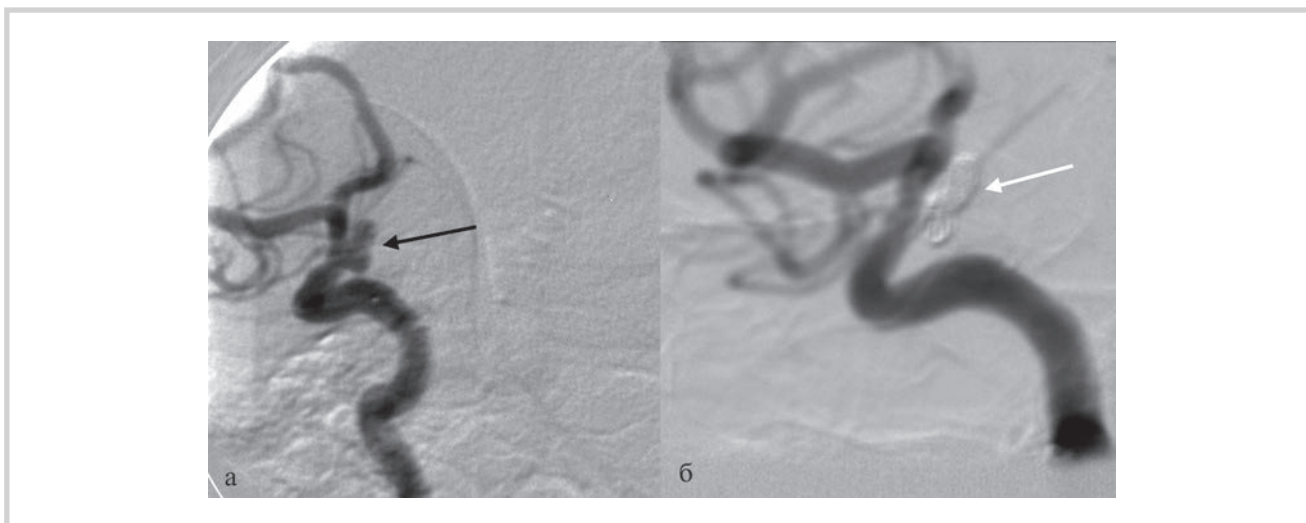
№№п/п	Возраст, годы	Паритет	Степень по Н—Н	Локализация	Срок беременности	Лечение	Примечание
1	31	I	I—II	Аневризма супраклиноидного сегмента правой ВСА	6 нед	Клипирование через 23 дня после САК (9 нед)	Пролонгирование беременности. Кесарево сечение в срок 38 нед. Оценка по шкале Апгар 8/9 баллов. Масса 3000 г, длина 50 см
2	19	I	III	Аневризма СМА	20 нед	Клипирование. После кесарева сечения	Малое кесарево сечение в срок 20 нед
3	21	I	I—II	Аневризма офтальмического сегмента левой ВСА	21 нед	Окклюзия микроспиралями со стент-ассистенцией через 1 мес после кесарева сечения	Кесарево сечение в срок 38 нед. Оценка по шкале Апгар 8/8 баллов. Масса 2660 г, длина 47 см
4	33	I	I—II	Крупная аневризма М1 развилки правой СМА	39 нед	Клипирование после кесарева сечения	Кесарево сечение в срок 39 нед. Тяжелая преэклампсия. Оценка по шкале Апгар 8/9 баллов. Масса 2540 г, длина 48 см
5	34	I	III	Параклиноидная аневризма правой ВСА	19 нед	Окклюзия микроспиралями на 2-е сутки после САК (19 нед). Ишемический инсульт на 10-е сутки после САК	Длительно на ИВЛ. Сепсис. Экстренное кесарево сечение в срок 26 нед. Оценка по шкале Апгар 3/5 баллов. Масса 950 г, длина 30 см. Выписана с гемипарезом через 84 дня после САК на реабилитацию
6	41	II	III	Гигантская фузиформная аневризма ПМА—ПСА	8-е сутки после кесарева сечения	Создание сосудистого микроанастомоза через 37 дней после САК. Ишемический инсульт. Смерть на 2-е сутки после нейрохирургического лечения	Кесарево сечение в срок 36 нед. Тяжелая преэклампсия. Оценка по шкале Апгар 7/8 баллов. Масса 2000 г, длина 47 см
7	30	I	III—IV	Милиарная аневризма правой ВСА	24 нед	Консервативное лечение	Выписана беременной в удовлетворительном состоянии. Катамнез потерян (иностранка).

*Примечание.* ВСА — внутренняя сонная артерия; ПСА — передняя соединительная артерия; ПМА — передняя мозговая артерия; СМА — средняя мозговая артерия.

рева сечения в срок 20 нед, что было обусловлено тяжестью состояния беременной. В другом случае клипирование выполнялось сразу после кесарева сечения. Еще в одном наблюдении (№3, Н—Н I—II степень) состояние пациентки и плода позволило без хирургического лечения довести беременность до доношенного срока. Через месяц после планового кесарева сечения и предоперационной двойной дезагрегантной терапии проводилось эндоваскулярное лечение (окклюзия микроспиралями со стент-ассистенцией) (рис. 2). У одной пациентки (наблюдение №6, Н—Н III степень) с разрывом аневризмы на 8-е сутки после экстренного кесарева сечения в 36 нед (тяжелая преэклампсия) в остром периоде проводилось консервативное лечение в связи со сложными анатомо-топографическими параметрами аневризмы (гигантская фузиформная аневризма передней мозговой — передней соединительной артерии). Нейрохирургическое вмешательство было

проведено в холодном периоде САК (37-е сутки), однако пациентка скончалась через 2 дня из-за возникшего тяжелого острого нарушения мозгового кровообращения по ишемическому типу. В наблюдении №7 (разрыв милиарной аневризмы в 24 нед гестации — Н—Н III—IV степень) нейрохирургическое лечение в остром периоде не проводилось. Беременная в удовлетворительном состоянии выписана с прогрессирующей беременностью (катамнез потерян — иностранка).

Согласно результатам нашего исследования, частота разрывов интракраниальных аневризм во время беременности существенно не отличалась от таковой в анамнезе (7 против 6 соответственно), при этом в I триместре у 1 (14,3%) пациентки, во II триместре — у 3 (42,8%), в III триместре — у 2 (28,6%) и в послеродовом периоде у 1 (14,3%). В 2 (28,6%) наблюдениях беременность была осложнена тяжелой преэклампсией. У 6 (85,7%) из 7 пациенток были



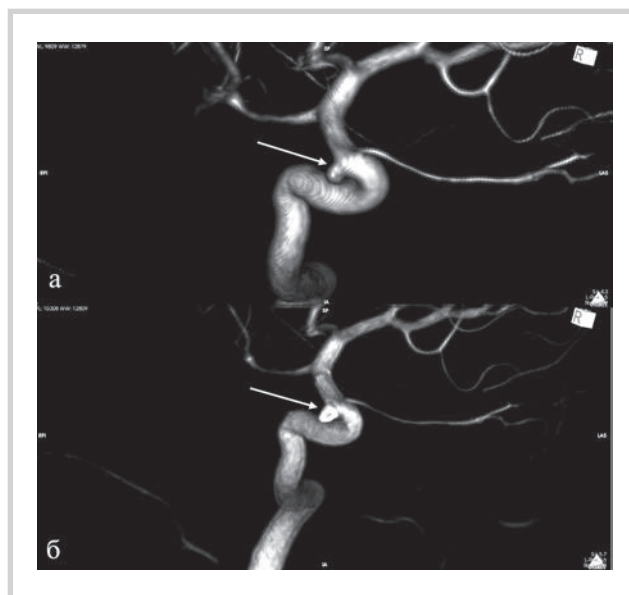
**Рис. 1.** Ангиограммы (DSA) пациентки с аневризмой параклиноидного сегмента правой внутренней сонной артерии. а — исходная ангиограмма в косой проекции (аневризма указана черной стрелкой); б — ангиограммы после тотальной окклюзии аневризмы микроспиралями (белая стрелка). На ангиограммах отсутствуют признаки вазоспазма.

проведены нейрохирургические вмешательства. Из 7 случаев аневризматического САК 1 (14%) завершился летальным исходом для матери. Неврологический статус у одной пациентки с тяжелым ишемическим инсультом после аневризматического САК оценен по шкале Ренкина в 4 балла (выписана с гемиплегией и грубой неврологической симптоматикой на реабилитацию). Выписаны в удовлетворительном состоянии — 5 (74%) пациенток.

В таблице приведены также неонатальные результаты. В одном случае было принято решение прервать беременность путем малого кесарева сечения в 20 нед. В одном случае мы получили глубоко-недоношенный плод с экстремально низкой массой тела (26 нед гестации, 950 г, оценка по шкале Апгар 3—5 баллов). В 4 случаях гестационный срок плодов был 36—39 нед, оценка по шкале Апгар 7—9 баллов. Синдром задержки роста плода I—II степени был у 3 новорожденных.

В настоящее время нет официальных рекомендаций по оптимальной акушерской тактике у беременных с аневризматическими САК. Тем не менее мы считаем, что если степень развития плода достаточна для его выживания вне матки, то нейрохирургическое лечение цереброваскулярной патологии следует проводить после или одновременно с экстренным кесаревым сечением.

При неперспективных с неонатальной точки зрения сроках гестации (до 27 нед и массе плода менее 700 г) нейрохирургическое лечение целесообразно проводить на фоне развивающейся беременности. Прерывание беременности или малое кесарево сечение проводятся исключительно по жизненным показаниям. В такой ситуации необходим мультидисциплинарный подход, с участием нейрохирургов,



**Рис. 2.** 3D-Ангиограммы пациентки с аневризмой офтальмического сегмента левой внутренней сонной артерии.

а — исходные ангиограммы (аневризма указана стрелкой); б — после тотальной окклюзии аневризмы микроспиралями (стрелка).

анестезиологов-реаниматологов, акушеров-гинекологов и неонатологов.

Анализ собственных результатов показал, что время и метод нейрохирургического лечения пациенток с разрывом внутричерепной аневризмы во время беременности также, как и акушерская тактика, подбираются индивидуально в каждом случае. В определенных клинических ситуациях возможно консервативное лечение, пролонгирование беременности до доношенного срока.

### Внутричерепной скрининг у беременных группы высокого риска

Учитывая тяжелые последствия разрыва интракраниальной аневризмы во время беременности, родов и в послеродовом периоде, многие авторы рекомендуют проведение МРТ головного мозга женщинам группы высокого риска. Наличие одного и более нижеперечисленного симптома должно настораживать акушера-гинеколога для консультации пациентки неврологом, нейрохирургом с целью дальнейшего скрининга.

1. Хроническая артериальная гипертензия/гестационная артериальная гипертензия.
2. Цереброваскулярные заболевания в анамнезе у пациентки.
3. Возраст  $\geq 40$  лет.
4. Семейный анамнез цереброваскулярных заболеваний.
5. Хроническая головная боль.
6. Ожирение (индекс массы тела  $25 \text{ кг/м}^2$  и более).

### ЛИТЕРАТУРА/REFERENCES

1. Hiroharu K, Takekazu M, Reiko N, Jun Y, Hatsue I, Koji I. Subarachnoid Hemorrhage From Intracranial Aneurysms During Pregnancy and the Puerperium. *Neurol Med Chir (Tokyo)*. 2013;53:549-554.
2. Barno A, Freeman DW. Maternal deaths due to spontaneous subarachnoid hemorrhage. *Am J Obstet Gynecol*. 1976;125:384-392.
3. Visscher HC, Visscher RD. Indirect obstetric deaths in the state of Michigan 1960—1968. *Am J Obstet Gynecol*. 1971;109:1187-1196.
4. Stoodley MA, Macdonald RL, Weir BK. Pregnancy and intracranial aneurysms. *Neurosurg Clin N Am*. 1998;9:549-556.
5. Bateman BT, Olbrecht VA, Berman MF, Minehart RD, Schwamm LH, Leffert LR. Peripartum subarachnoid hemorrhage: national data and institution experience. *Anesthesiology*. 2012;116:324-333.
6. Kriplani A, Relan S, Misra NK, Mehta VS, Takker D. Ruptured intracranial aneurysm complicating pregnancy. *Int J Gynecol Obstet*. 1995;48:201-206.
7. Singler JR, Hummelgard AB, Martin EM. Ruptured aneurysms in pregnancy. *J Neurosurg Nurs*. 1985;17:230-237.
8. Kittner SJ, Stern BJ, Feeser BR, Hebel R, Nagey DA, Buchholz DW, Earley CJ, Johnson CJ, Macko RF, Sloan MA, Wityk RJ, Wozniak MA. Pregnancy and the risk of the stroke. *N Engl J Med*. 1996;335:768-774.
9. Tiel Groenestege AT, Rinkel GJ, van der Bom JG, Algra A, Klijn CJ. The risk of aneurysmal subarachnoid hemorrhage during pregnancy, delivery, and the puerperium in the Utrecht population: case-cross-over study and the standardized incidence relationship. *Stroke*. 2009; 40:1148-1151.
10. Dias MS, Sekhar LN. Intracranial hemorrhage from aneurysms and arteriovenous malformations during pregnancy and the puerperium. *Neurosurgery*. 1990;27:855-865.
11. Pedersen H, Finster M. Anesthetic risk in the pregnant surgical patient. *Anesthesiology*. 1979;51:439-451.
12. Nelson LA. Ruptured cerebral aneurysm in the pregnant patient. *Int J Anesthesiol Clin*. 2005;43:81-97.
13. Harada K, Fukuyama K, Shirouzu T, Ichinose M, Fujimura H, Kakumoto K, Yamanaga Y. Prevalence of unruptured intracranial aneurysms in healthy asymptomatic Japanese adults: differences in gender and age. *Acta Neurochir (Wien)*. 2013 Nov;155(11):2037-2043. doi: 10.1007/s00701-013-1841-7.
14. D'Haese J, Christiaens F, D'Haense J, Camu F. Combined cesarean section and clipping of a ruptured cerebral aneurysm: a case report. *J Neurosurg Anesthesiol*. 1997;9:341-345.
15. Meyers PM, Halbach VV, Malek AM, Phatours CC, Dowd CF, Lowton MT, Lempert TE, Higashida RT. Endovascular treatment of cerebral artery aneurysms during pregnancy: report of three cases. A.G.N.R. *Am J Neuroradiol*. 2000;21:1306-1311.
16. Pletin M, de Souza Filho CB, Kothimbakam R, Moret J. Endovascular treatment of acutely ruptured intracranial aneurysms in pregnancy. *Am J Obstet Gynecol*. 2001;185:1261-1262.
17. Pumar JM, Pardo MI, Carreira JM, Castillo J, Blanco M, Garsia-Allut A. Endovascular treatment of an acutely ruptured intracranial aneurysms in pregnancy: report of eight cases. *Emerg Radiol*. 2010;17:205-207.
18. Shababi S, Tecco L, Jani J, Pirotte B, Rodesch G, Baurain M, Simon P, Masters L, Rodesch F. Management of a ruptured basilar artery aneurysm during pregnancy. *Acta Chir Belg*. 2001;101:193-195.
19. Tarnaris A, Haliasos N, Watkins LD. Endovascular treatment of ruptured intracranial aneurysms during pregnancy: is this the best way forward? Case report and review of the literature. *Clin Neurol Neurosurg*. 2012;114:703-706.
20. Kizilkilic O, Albayram S, Adaleti I, Kantarci F, Uzma O, Islak C, Kocer N. Endovascular treatment of ruptured intracranial aneurysms during pregnancy: report of three cases. *Arch Gynecol Obstet*. 2003;268:325-328.
21. Marshman LA, Aspoas AR, Rai MS, Chawda SJ. The implications of ISAT and ISUIA for the management of cerebral aneurysms during pregnancy. *Neurosurg Rev*. 2007;30:177-180.
22. Marshman LA, Aspoas AR, Rai MS. Comment to Endovascular treatment of ruptured intracranial aneurysms during pregnancy: report of three cases. *Arch Gynecol Obstet*. 2005;272:93.

### ЗАКЛЮЧЕНИЕ

Таким образом, разрыв интракраниальных артериальных аневризм во время беременности, родов и в послеродовом периоде — редкое, грозное осложнение, приводящее к повышению материнской и перинатальной заболеваемости и смертности. Выбор времени родоразрешения и времени и метода нейрохирургического лечения определяется индивидуально для каждой пациентки. Кесарево сечение при неразрвавшихся аневризмах, при аневризматическом САК и после различных видов нейрохирургических вмешательств является оправданным с целью снижения материнских и перинатальных осложнений. Благодаря мультидисциплинарному подходу повышается эффективность лечения таких пациенток.

**Конфликт интересов отсутствует.**